

O reumatologista revisita:

Alguns aspectos do exame físico em doenças reumáticas

EXAME FÍSICO GERAL

A avaliação do paciente com doença reumática não deve ser apenas do sistema músculo-esquelético e sim um exame completo do paciente, compreendendo a anamnese e exame físico^(1,2).

O exame deve ser iniciado pelos sinais vitais, incluindo temperatura, frequência respiratória, pulso, pressão arterial e peso. A medida da altura nos permite o cálculo do IMC (índice de massa corporal), que pode ter importância nos sintomas relacionados a articulações de carga. Perda de peso não intencional pode ser um sinal de neoplasia, infecção crônica ou doenças inflamatórias sistêmicas⁽¹⁾.

A pele, cabelo, couro cabeludo e unhas devem ser examinados inicialmente. Atenção especial deve ser dada para a presença de nódulos, tofos, erupções, ulcerações, telangectasias, alopecia, ou fenômeno de Raynaud. Na suspeita de esclerose sistêmica, lúpus eritematoso sistêmico (LES) ou vasculites, o exame dos sistemas cardíaco e pulmonar tem um papel relevante. O exame neurológico deve ser realizado minuciosamente, incluindo avaliação da força muscular, principalmente nos casos de miopatias inflamatórias, LES, vasculites ou síndromes de compressão nervosa⁽¹⁾.

O EXAME MÚSCULO-ESQUELÉTICO

O exame do sistema músculo-esquelético é melhor realizado quando feito de maneira sistemática. Muitos examinadores iniciam o exame pela cabeça e descem, enquanto outros iniciam nos membros superiores, tronco e depois membros inferiores. Esta última maneira parece ser menos constrangedora para o paciente, pois o exame começa em uma região socialmente “neutra” – as mãos⁽¹⁾. Alguns médicos seguem o GALS (gait = marcha, arms = membros superiores, legs = membros inferiores e spine = coluna)⁽²⁾. Durante o exame o paciente deve estar o mais confortável possível. Um paciente relaxado tolera melhor o exame físico, deixando as manobras mais acuradas. Deve-se informar o paciente quais

Sílvia Dobes Raymundi

Médica residente (R4) do Serviço de Reumatologia do Hospital do Servidor Público Estadual de São Paulo (HSPE-SP).

Anna Maura Ferreira Fernandes

Médica. Curso de Especialização (E2) em Reumatologia do HSPE-SP.

Renata Ferreira Rosa

Reumatologista. Médica assistente do Serviço de Reumatologia e pós-graduanda de Clínica Médica (área de Reumatologia) do HSPE-SP.

as manobras que serão realizadas, assim haverá melhor colaboração. Os movimentos devem ser lentos e suaves⁽¹⁾.

As técnicas de exame incluem: inspeção, palpação, amplitude de movimento e avaliação da função. Inspeção e palpação podem ser realizadas simultaneamente. Da mesma maneira a amplitude de movimento e avaliação da função podem ser feitas em conjunto⁽¹⁾.

ACHADOS ARTICULARES

As anormalidades articulares mais comuns são edema, dor à palpação, calor, crepitações, limitação do movimento e às vezes deformidades. O edema pode ser resultante de diversas causas, como aumento ósseo (osteófitos), derrame articular ou proliferação sinovial, e é avaliado através de inspeção e palpação direta da articulação.

A dor é avaliada através de palpação suave, porém firme da articulação. Usando as duas mãos, o examinador deve palpar a articulação em todos os planos, anterior para posterior e medial para lateral. A pressão a ser exercida na articulação deve ser o suficiente para deixar o leito ungueal do examinador branco. Observar as expressões faciais e verbais do paciente durante o exame é útil para avaliar a dor. Devemos sempre comparar a temperatura de uma articulação com a articulação contralateral. Mudanças na coloração da pele podem ser



Figura 1 - Avaliação de calor articular em punho, com o dorso da mão do examinador⁽⁶⁾.

observadas, como eritema em articulações inflamadas^(1,3). Além disso, a atrofia muscular deve ser descrita quando presente, pois esta indica desuso, doenças neurológicas ou processo inflamatório adjacente⁽³⁾. As crepitações articulares podem ser encontradas em articulações normais, mas estalos importantes indicam processos crônicos degenerativos.

O próximo passo é a avaliação da amplitude de movimento, considerando-se desde o princípio os valores normais de cada articulação.

Durante o exame, movimentos ativos e passivos devem ser realizados. A única exceção é a coluna cervical, que não deve ser mobilizada passivamente em pacientes com artrite inflamatória, devido ao risco de instabilidade articular ou acometimento neurológico de grande extensão. A limitação do movimento pode ocorrer tanto

no movimento passivo quanto no ativo, entretanto, como a dor pode estar limitando, a amplitude de movimento passiva é geralmente maior, especialmente quando o paciente está distraído. Deformidade denota desalinhamento, que pode ser resultado de várias causas como alargamento ósseo, subluxação articular, contraturas ou destruição de ligamentos de suporte⁽¹⁾.

EXAME DE ARTICULAÇÕES ESPECÍFICAS

Pequenas articulações

É importante incluir no exame as articulações têmporo-mandibular (ATM), acrômio-clavicular (AC), esternoclavicular (EC) e manúbrioesternal (ME). Estas articulações podem apresentar dor, edema e crepitações. A ATM é a junção articular do tubérculo do osso temporal e o côndilo mandibular. A palpação direta da articulação permite a avaliação de calor, dor e edema local. Crepitações podem ser observadas colocando-se o dedo indicador no canal externo do ouvido, tracionando levemente para frente e se pede para o paciente abrir e fechar a boca. A amplitude de movimento está adequada quando o paciente consegue colocar três dedos dentro da cavidade oral. A AC é encontrada ao palpar-se a clavícula lateralmente em direção ao acrômio. A EC é medial, onde a clavícula encontra o esterno. Estas articulações são avaliadas quanto à dor à palpação, edema e crepitações. A EC tem um movimento mínimo e se pede para o paciente encolher os ombros. A ME é localizada onde o manúbrio se articula com o corpo do esterno, e apesar desta articulação não ter movimento, pode-se avaliar dor ou edema local⁽¹⁾.

Tabela 1 - Amplitude de movimento normal das articulações em graus

Articulação	Flexão	Extensão	Adução	Abdução	RI	RE
Punho	80-90	60-70	30	20		
Cotovelo	135	0-5				
Ombro	90	45	45	180	55	40-45
Quadril	120	30	20-30	45	35	45
Joelho	135	0				
Tornozelo	50 (flexão plantar)	20 (dorsiflexão)				
Coluna cervical	45	50-60			60-80 (rotação)	

RI = rotação interna; RE = rotação externa.



Figura 2 - Movimentos do ombro. Flexão, elevação, extensão, abdução e adução (acima). Abdução + rotação externa, adução + extensão + rotação interna, rotação externa, rotação interna (abaixo) ⁽⁵⁾.

Ombros

O ombro é a articulação de maior mobilidade do corpo, formada por três diartroses (gleno-umeral, acromioclavicular, esternoclavicular)⁽⁴⁾. O conhecimento da anatomia do ombro é essencial para se conseguir acessar a origem dos sintomas. Doenças podem ocorrer na articulação gleno-umeral, no manguito rotador, bursa subacromial, tendão do bíceps ou axila. O ombro é melhor observado de frente, comparando-se os dois lados. É inspecionado e palpado em busca de calor, edema, dor à palpação, espasmos musculares ou atrofia⁽¹⁾. Para se avaliar a amplitude de movimento, o paciente deve realizar os seguintes movimentos: abdução, elevação, adução, flexão, extensão, rotações interna e externa⁽⁴⁾. Testes especiais para síndrome do impacto e tendinopatias devem ser realizados⁽⁴⁾.

Cotovelo

O cotovelo é uma articulação em dobradiça formada por três articulações ósseas: úmero-ulnar, radioumeral e radioulnar proximal. O cotovelo é rodeado por uma grande bursa (olecrano) e outras menores. Esta articulação deve ser investigada quanto a nódulos subcutâneos, tofos e a presença de bursite olecraniana. A palpação deve

ser realizada com o cotovelo em flexão de aproximadamente 70 graus. Sinovite é melhor palpada na fossa olecraniana medial. A sinovite pode causar perda da extensão completa do cotovelo e se for crônica pode resultar em contratura em flexão⁽¹⁾.

Punhos e mãos

O punho contém oito ossos carpais dispostos em duas fileiras, a fileira proximal se articula com o rádio. O punho é inspecionado e palpado em busca de sinovite, calor, espessamento de tendão, edemas císticos e deformidades. Sinovite leve pode se manifestar como dor aos movimentos. A compressão do nervo mediano no túnel do carpo é testada colocando-se o punho em flexão (60 graus) por pelo menos um minuto, quando dormência ou parestesias forem notadas na distribuição deste nervo (três primeiros dedos e metade lateral do quarto) considera-se o teste de Phalen positivo. Esta manobra pode ser difícil para um paciente com sinovite aguda. Uma manobra alternativa é realizar percussão na região anterior do punho e um formigamento ou choque no trajeto deste nervo irá ocorrer, sendo conhecido como sinal de Tinnel. Compressão prolongada do n. mediano no túnel

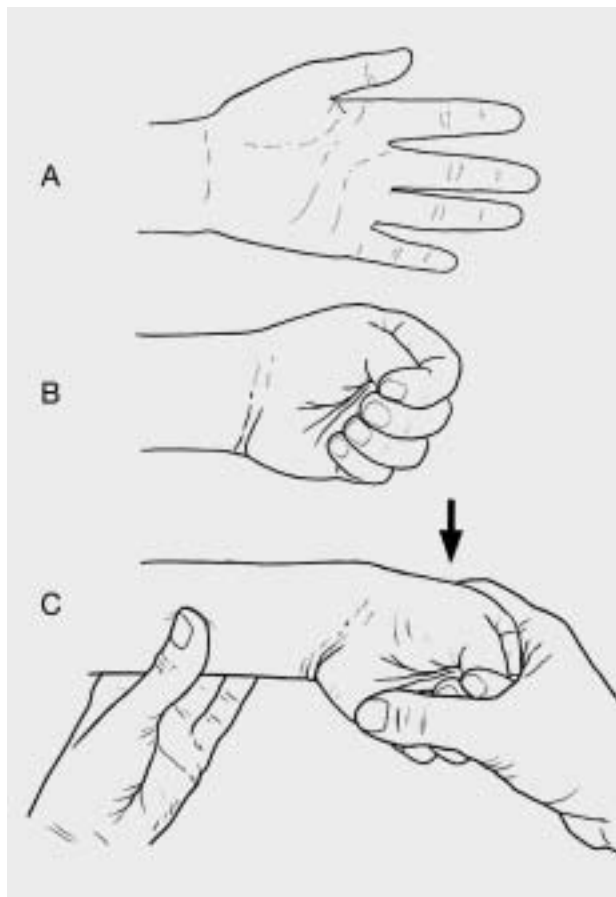


Figura 3 - Manobra de Finkelstein⁽²⁾.

do carpo pode produzir uma atrofia tenar, notada em região palmar na base do polegar. A contratura de Dupuytren pode ser notada como um espessamento e contratura da aponeurose palmar, causando contratura

grave do quarto e quinto dedos. A tenossinovite de De Quervain é uma causa comum de dor em punhos, devido a inflamação e estenose das bainhas dos tendões na base do polegar (extensor curto do polegar e abdutor longo do polegar), perto do processo estilóide radial. É avaliada com a flexão do polegar por dentro da mão, então se fecham os outros dedos sobre o polegar e se faz um desvio ulnar da mão. Se a tenossinovite estiver presente, esta manobra provocará dor no lado radial do punho (Manobra de Finkelstein)^(1,4).

As metacarpofalangeanas (MCF), interfalangeanas proximais (IFP) e as interfalangeanas distais (IFD) compreendem as pequenas articulações da mão. São articulações em dobradiça mantidas por tendões e ligamentos. As mãos devem ser inspecionadas para presença de edema, deformidades, atrofia muscular, alterações na pele e unhas. A artrite reumatóide predominantemente afeta as MCF e as IFP. As deformidades mais comuns incluem desvio ulnar do dedos, deformidades em pescoço de cisne, caracterizada pela hiperextensão da IFP e flexão da IFD e também por deformidade em botoeira, que é a flexão contraída da IFP com hiperextensão da IFD.

A osteoartrite afeta predominantemente a primeira MCF e as IFD. Nódulos osteofíticos podem formar-se nas IFP e IFD (Heberden e Bouchard, respectivamente). Esclerodermia pode causar alterações na pele dos dedos, com a pele espessa, brilhante e aparência atrófica (esclerodactilia). Pontos nas unhas e alterações distróficas podem ser vistas na artrite psoriásica^(1,4).

Quadril

O quadril é uma articulação esférica, formada pela cabeça do fêmur e acetábulo pélvico. A inspeção do quadril se inicia com a avaliação da marcha. Antes da pal-

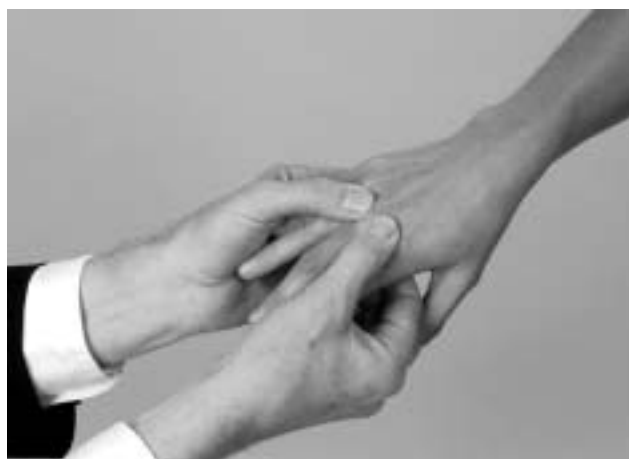

Figura 4 - Palpação das articulações metacarpofalangeanas à esquerda, e das articulações interfalangeanas proximais à direita⁽⁵⁾.

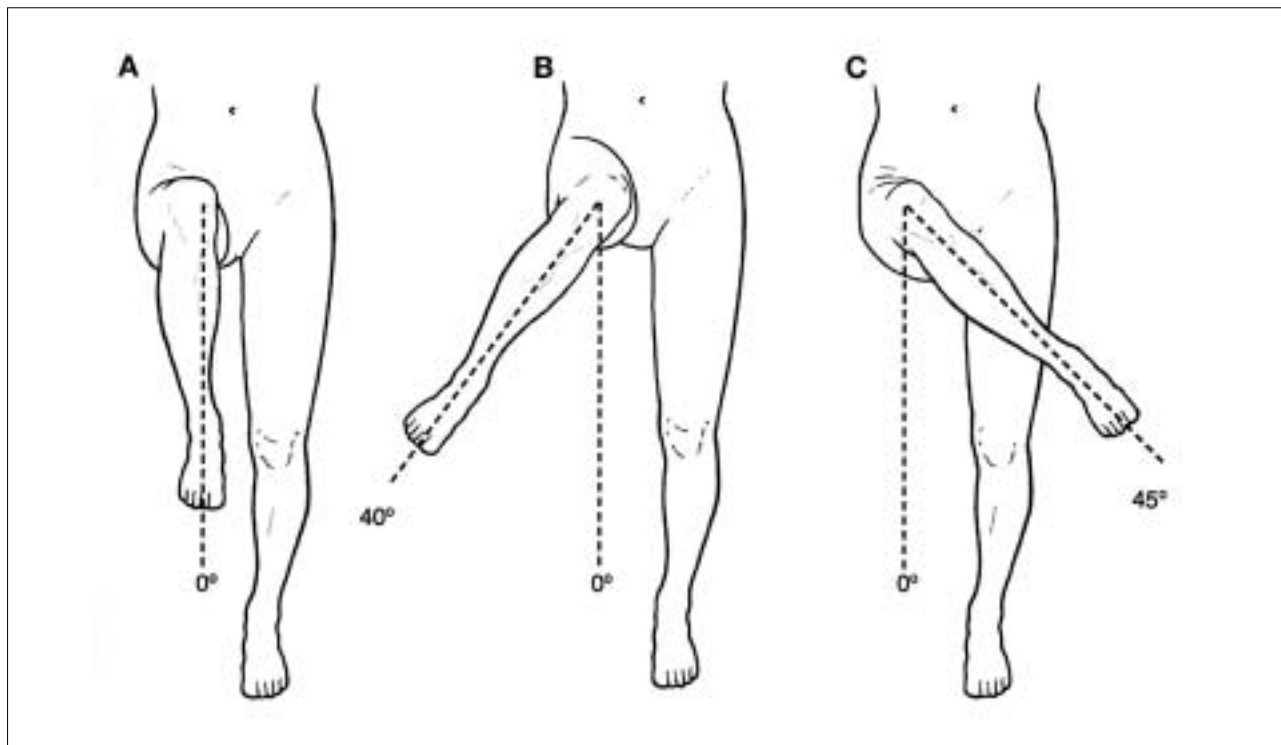


Figura 5 - Movimentos de rotação interna e externa do quadril⁽²⁾.

pação do quadril o paciente deve ser orientado a mostrar o local da dor. Frequentemente os pacientes vão mostrar a face lateral e descrever que a dor é do quadril quando na realidade ele está apontando a bursa trocantérica. A dor do quadril verdadeira é tipicamente manifestada anteriormente, na região inguinal⁽¹⁾. O teste de Patrick é utilizado para avaliação da articulação do quadril, faz-se a flexão, abdução e rotação externa, se houver dor em região inguinal a lesão pode estar localizada no quadril, se houver dor posteriormente e contralateral a lesão pode estar localizada na sacroilíaca⁽⁴⁾. O quadril tem uma grande amplitude de movimento. A extensão pode ser medida de várias maneiras, como o paciente em pé levando uma das pernas para trás. A flexão é conseguida com o paciente em posição supina trazendo o joelho para cima do tórax. A abdução é conseguida com a abertura da perna distanciando-se da linha média. A adução é o movimento da perna além da linha média. A rotação interna e externa é feita com o quadril e joelhos fletidos a 90 graus, o movimento do calcanhar medialmente causa rotação externa do quadril (45 graus), e lateralmente causa rotação interna (35 graus)⁽¹⁾. A coxartrose limita progressivamente todos os movimentos do quadril, sendo a rotação interna o primeiro a ser acometido⁽⁴⁾.

Joelho

O joelho é uma grande articulação diartrodial suportada por diversos ligamentos e circundado por várias bursas. O joelho é inspecionado para edema, deformidades, como geno varo, valgo ou recurvado, contraturas em flexão, cistos poplíteos ou alterações de pele. O joelho é palpado com o paciente em posição supina e a perna em extensão completa. A patela deve ser movimentada facilmente, medial e lateralmente e pode ficar abaulada se um grande derrame estiver presente. Pequenos derrames são melhor palpados depois de se desviar todo o fluido de medial para lateral e depois mandá-lo de volta para medial, um pequeno abaulamento irá aparecer, é o sinal da bochecha (Figura 6)⁽¹⁾. A estabilidade dos ligamentos colaterais é testada com o paciente em posição supina e com o joelho em extensão completa. Deve-se realizar uma abdução forçada do joelho para testar o colateral medial e adução para o colateral lateral. A abertura da interlinha articular significa frouxidão ligamentar. Os ligamentos cruzados anterior e posterior também devem ser testados. O testa da gaveta (anterior e posterior) pode ser utilizado. Os meniscos são avaliados através de vários testes especiais, entre eles McMurray, Appley ou Steinmann⁽⁴⁾.

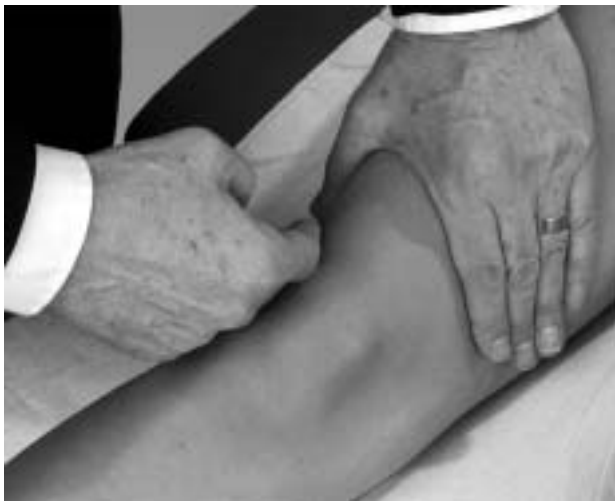

Figura 6 - Mostrando o sinal da bochecha⁽⁵⁾.

Tornozelo e pés

O tornozelo é uma articulação em dobradiça formado pelas regiões distais da tibia e fíbula com a região proximal do tálus. Esta articulação é responsável pela flexão plantar e dorsiflexão. Já a articulação subtalar (tálus e calcâneo) é responsável pela eversão e inversão do pé (5 graus em cada direção). O pé inclui as articulações intertarsais (médio pé), metatarsofalangeanas (MTF) e interfalangeanas (IF). O calcâneo e as cabeças dos metatarsos são as áreas responsáveis pela sustentação do peso. Os pés e os tornozelos devem ser avaliados com e sem carga e o sapato também deve ser avaliado. Devemos observar edema, deformidades, nódulos, tofos, alterações ungueais e calosidades. O edema de tornozelo, às vezes, é difícil de ser diferenciado de um edema de membros inferiores. A sinovite do tornozelo causa dor aos movimentos. Os pés e dedos são comumente afetados na artrite reumatóide (AR), osteoartrite e gota. Deformidades incluem o desvio lateral do hálux (hálux valgo), hiperextensão das MTF (dedos em martelo) e subluxação das MTF. Calosidades e padrões anormais de desgaste nos calçados são importantes dicas para se avaliar problemas nos pés⁽¹⁾.

Coluna

A coluna suporta a posição ortostática do corpo e fornece proteção à medula espinhal. A mobilidade da coluna dá flexibilidade ao tronco. A coluna como um todo faz uma flexão de 90 graus, extensão de 30 graus (exceto região cervical), lateralização de 50 graus. Nos pacientes com AR a amplitude de movimento é sempre testada de forma ativa, devido a possibilidade de subluxação de C1-C2. Deve-se fazer a inspeção da coluna, como um todo inicialmente, e depois se avalia cada segmento separado. Devemos observar a simetria, curvaturas anormais (escoliose, cifose, lordose) e contraturas musculares paravertebrais. A espondilite anquilosante comumente afeta a coluna lombar e torácica, causando uma protrusão cefálica para frente, diminuição da expansibilidade torácica, cifose torácica e perda da lordose lombar. O teste de Schöber avalia a flexibilidade da coluna lombar. Faz-se uma marca na altura das cristas ilíacas posteriores e 10 cm acima. Ao fletir a coluna, esta distância deve aumentar no mínimo 5 cm. Se estiver abaixo de 4 cm é considerada diminuição da mobilidade da coluna lombar⁽¹⁾.

Conclui-se que através de uma anamnese detalhada e um exame físico minucioso, o reumatologista possui bons instrumentos para abordar o paciente e alcançar com êxito o diagnóstico da doença reumatológica. Cabe a nós, reumatologistas, aplicarmos esses alicerces em nossa prática diária.

REFERÊNCIAS BIBLIOGRÁFICAS

1. Ziminski CM, Nichols LA. History and physical assessment. In clinical care in the rheumatic diseases. 3rd ed., Atlanta, Georgia, Association of Rheumatology Health Professionals, 2006, p. 27-33.
2. Sack KE. Physical examination of the musculoskeletal system. In: Imboden J, Hellmann D, Stone J. Current diagnosis and treatment rheumatology. 2nd ed., USA, McGraw Hill, 2007, p. 1-11.
3. Robinson DB, El-Gabalawy HS. History and physical examination. In: Klippel JH, et al. Primer on the rheumatic diseases. 13th ed., New York, Springer Science + Business Media, 2008, p.6-14.
4. Barros Filho TEP, Lech O. Exame físico em ortopedia. 2^a Ed., São Paulo, Sarvier, 2001.
5. Woolf AD. History and physical examination. In: Hochberg MC et al. Rheumatology. 4th ed., Spain, Mosby Elsevier, 2008, p.191-211.

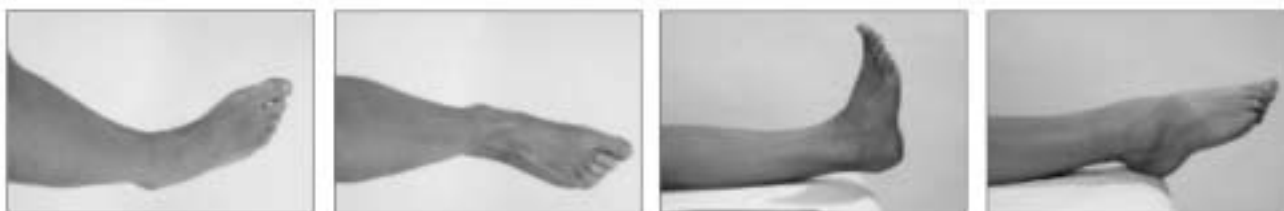

Figura 7 - Movimentos do tornozelo da esquerda para direita: inversão + supinação, eversão + pronação, dorsiflexão e flexão plantar⁽⁵⁾.